Enciclopedia Médico-Quirúrgica – E – 20-047-A-70 (2005)

Diagnóstico por imágenes de los tumores del oído

K. Marsot-Dupuch
F. Portier
J. Quillard
M. Gayet-Delacroix

Resumen. – *El estudio de los procesos expansivos del oído se ha visto beneficiado por los progresos de la tomografía computarizada (TC) y de la resonancia magnética (RM). La RM permite el diagnóstico positivo, y además, presupone su naturaleza: lesión hipervascular, matriz condroide, quiste epidermoide. La TC permite estimar la extensión intrapetrosa. Las posibilidades diagnósticas deben discutirse según la localización, la señal, la densidad y las características que presenta la lesión. Las pruebas de imagen permiten el seguimiento de las lesiones, que en la mayoría de los casos sólo requieren vigilancia. El crecimiento tumoral es uno de los elementos en favor de la indicación quirúrgica, por lo que la reproducibilidad de las medidas tumorales constituye un dato de extraordinaria utilidad.*

© 2005 Elsevier SAS, París. Todos los derechos reservados.

Palabras clave: *Oído; Tumor; Paraganglioma; Exostosis; Condrosarcoma; Tumor de células granulosas; Quiste epidermoide; Tumor del saco endolinfático*

Introducción

La exploración de los tumores del oído mediante técnicas de imagen se ha visto beneficiada por los progresos de la tomografía computarizada (TC) y de la resonancia magnética (RM). Estas técnicas de diagnóstico por imagen permiten:

– establecer el diagnóstico de tumor;

– hacer una cartografía precisa que permita el tratamiento adecuado;

– establecer el diagnóstico de presunción de la naturaleza de la masa, basándose en la señal, la densidad y la localización de la lesión.

Los procesos tumorales del peñasco se tratan según su tipo. En función de su localización se debe sospechar un determinado tipo de tumor (Cuadro 1) (Fig. 1).

Cuadro 1. – Tumores del conducto auditivo externo (CAE).

Tumores malignos
Epitelioma:
• Basocelular
• Espinocelular (extensión +++)
Carcinoma adenoide quístico (extensión intracraneal)
Rabdomiosarcoma (niño)
Linfoma (importante realce tras la administración de gadolinio)
Melanoma (hiperseñal en T1)
Tumores benignos
Tumor mucoso
Colesteatoma del CAE y queratosis obturante
Neurinoma de la tercera porción del VII (extensión parotídea)
Tumores del glomus timpánico
Adenoma
Angioma, hemangioma
Seudotumores
Otitis externa necrosante
Inflamación
Tumores de la vecindad que invaden el CAE
Lesión de la parótida
Lesión de la articulación temporomandibular

Tumores benignos

LESIONES ÓSEAS

Osteomas y exostosis

Se trata de procesos expansivos de densidad ósea, que suelen localizarse en el conducto auditivo externo (CAE) de los pacientes que practican regularmente actividades

K. Marsot-Dupuch *(Praticien hospitalier, professeur du Collège de médecine)*
Adresse e-mail: kathlyn.marsot-dupuch@bct.ap-hop-paris.fr
Service de neuroradiologie, Centre hospitalier universitaire Bicêtre, 78, rue du Général-Leclerc, 94275 Le Kremlin-Bicêtre cedex, France.
F. Portier *(Praticien hospitalier)*
Service d'otorhinolaryngologie, Centre hospitalier universitaire Bicêtre, 78, rue du Général-Leclerc, 94275 Le Kremlin-Bicêtre cedex, France.
J. Quillard *(Praticien hospitalier, maître de conférences des Universités)*
Service d'anatomopathologie, Centre hospitalier universitaire Bicêtre, 78, rue du Général-Leclerc, 94275 Le Kremlin-Bicêtre cedex, France.
M. Gayet-Delacroix *(Praticien hospitalier)*
Service de radiologie et imagerie médicale, centre hospitalier universitaire de Nantes, Hôtel-Dieu, 44093 Nantes cedex, France.

© 2012 Elsevier Masson SAS. Tous droits réservés. - Document téléchargé le 01/10/2012 par fraga liber (454823)

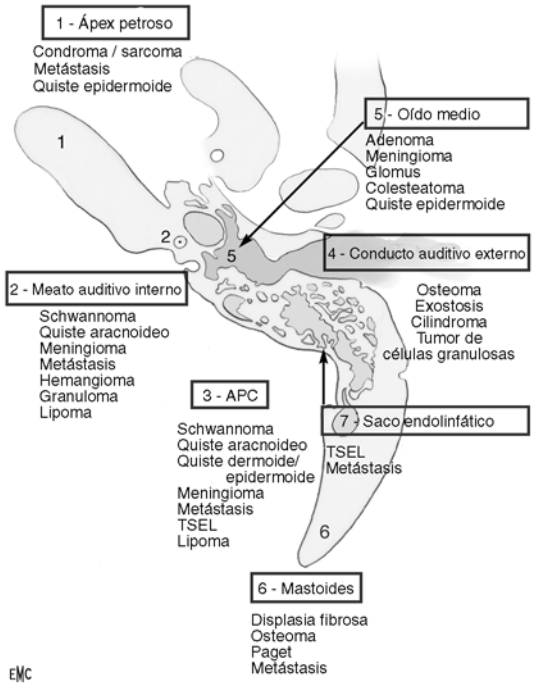

Figura 1 *Distribución de los tumores del oído en función de los diferentes territorios anatómicos. (APC: ángulo pontocerebeloso, TSEL: tumor del saco endolinfático).*

Figura 2 *Exostosis del conducto auditivo externo. Tomografía computarizada de alta resolución, corte axial. Exostosis de la pared anterior del conducto auditivo externo en contacto con la membrana timpánica.*

acuáticas. Su implantación y diámetro anteroposterior se aprecian perfectamente mediante TC (Fig. 2), que además permite valorar la posible existencia de retención epidérmica por detrás de la misma [1, 2] o la obstrucción completa del CAE, lo que podría indicar la intervención quirúrgica. Las pruebas de imagen calculan la distancia existente entre la extremidad medial de las exostosis y los huesecillos (Fig. 3). Pueden observarse osteomas en la cara endocraneal del peñasco, a nivel de conducto auditivo interno (CAI), que ocasionan un síndrome compresivo sobre el paquete acusticofacial, que se suele resolver de forma incompleta después del tratamiento quirúrgico. Su lenta evolución suele justificar la abstención terapéutica (Fig. 4).

Figura 3 *A. Osteoma del oído medio. Tomografía computarizada, corte axial que pasa por el ático. Formación hiperdensa ovoidea (flechas), en contacto con la apófisis corta del yunque, adherida a la pared lateral del ático.*
B. Osteoma del conducto auditivo externo. Tinción hematoxilina-eosina (× 2,5); estructuras laminares de hueso maduro.

Figura 4 *Osteoma del conducto auditivo interno. Tomografía computarizada, corte axial.*

■ *Condromas, osteocondromas, sarcomas y osteosarcomas*

Son tumores poco frecuentes que se suelen localizar en el ápex petroso a nivel del conducto auditivo externo [3, 4]. Se trata de procesos expansivos, líticos, con calcificaciones, de señal hiperintensa en T2 y señal intermedia o baja en T1, que se realza después de la inyección de contraste. La TC con ventana ósea analiza su matriz cálcica, mientras que la RM valora mejor su posible extensión a las partes blandas adyacentes.

© 2012 Elsevier Masson SAS. Tous droits réservés. - Document téléchargé le 01/10/2012 par fraga liber (454823)

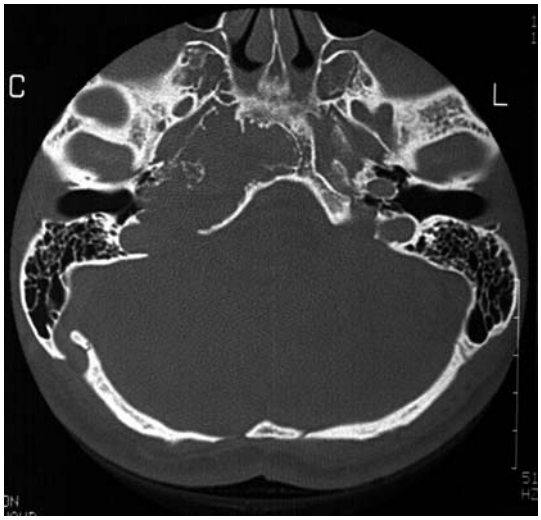

Figura 5 *Condrosarcoma. Tomografía computarizada. Probable condrosarcoma del ápex petroso extendido al clivus.*

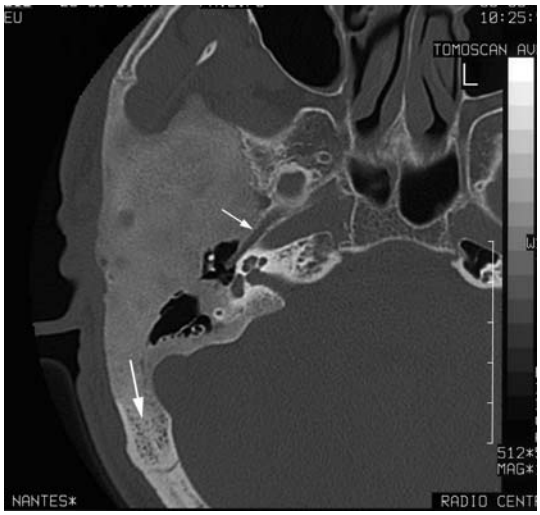

Figura 6 *Displasia fibrosa. Tomografía axial computarizada. Displasia condensante que ocupa todo el peñasco sin producir estenosis del oído medio. Se caracteriza por respetar las suturas y afectar a la cápsula ótica (flecha).*

Pocos criterios permiten presuponer la naturaleza maligna del proceso. Su elevada señal en la secuencia de difusión (b = 1.000), la presencia de calcificaciones intratumorales y el gran realce tras la inyección de contraste son los elementos que se deben considerar para diagnosticar la naturaleza cartilaginosa del tumor (Fig. 5) [3, 4].

Displasias y distrofias

La displasia fibrosa [5] y la enfermedad de Paget son osteodistrofias de naturaleza indeterminada. La displasia fibrosa presenta cierta diferenciación ósea; suele localizarse en las paredes del conducto auditivo externo, la escama y la mastoides (Fig. 6). Consiste en el reemplazo progresivo del hueso normal por tejido fibroso, y fue descrita en 1936 por Lichtenstein. La afectación otorrinolaringológica (ORL) es frecuente (en el 50% de las formas poliostóticas y en el 25% de las formas monostóticas). Al estrechar los orificios óseos de la base del cráneo, puede presentarse clínicamente en forma de dolores de oído. Es poco visible mediante RM, ya que suele presentar baja señal en T1, y señal intermedia o muy baja en T2. Además, presenta realce de intensidad variable, que algunos autores suponían que se relacionaba

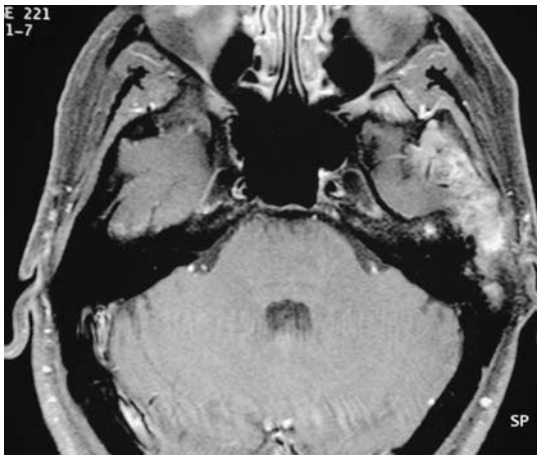

Figura 7 *Displasia fibrosa. Resonancia magnética, secuencia potenciada en T1, tras la inyección de gadolinio, corte axial. Intenso realce de la escama premeática displásica.*

con la actividad de la enfermedad (Fig. 7). La enfermedad de Lobstein es una osteodistrofia que afecta a la cápsula ótica, de señal hipointensa en T1 e hiperintensa en T2, que no suele presentar realce.

TUMORES DE TEJIDOS BLANDOS

Granulomatosis

Estas lesiones suelen localizarse en el hueso temporal (25%); y el 95% de los casos aparecen en el niño. Según la gravedad y la presencia de afectación visceral se distinguen tres formas [6]:

– la histiocitosis;

– la enfermedad de Letterer-Siwe, que asocia afectación ósea y afectación vesical;

– la enfermedad de Hand-Schüller-Christian, cuya afectación visceral es menos grave, y que presenta además afectación de la región hipofisaria.

Producen un síndrome lítico, que suele reconocerse de forma característica por su hiperseñal en T2 y su gran realce (Fig. 8), asociados a la afectación de las partes blandas adyacentes dependiendo de su localización (Fig. 9) [6].

Colesteatomas primarios

Los quistes epidermoides o colesteatomas primarios son tumores congénitos poco frecuentes (constituyen del 0,2 al 1% de todos los tumores intracraneales) que están formados por colesterol, queratina, agua y restos epidérmicos, que se encuentran rodeados por epitelio estratificado. Pueden localizarse:

– en la región selar, la fosa cerebral media y el ángulo pontocerebeloso. En estas localizaciones, los colesteatomas primarios representan la tercera causa más frecuente de tumor que se debe tener en cuenta;

– en el oído medio y en el peñasco, debiéndose sospechar estas lesiones ante la existencia de formaciones expansivas bien delimitadas, líticas, sin datos clínicos o radiológicos de otitis crónica.

La TC permite apreciar la extensión con respecto al oído medio, el canal facial, los ejes vasculares y el tegmen (Fig. 10). El diagnóstico de su naturaleza se basa en su aspecto, en el síndrome de masa que produce y en el análisis de la señal de la RM [7, 8, 9]:

© 2012 Elsevier Masson SAS. Tous droits réservés. - Document téléchargé le 01/10/2012 par fraga liber (454823)

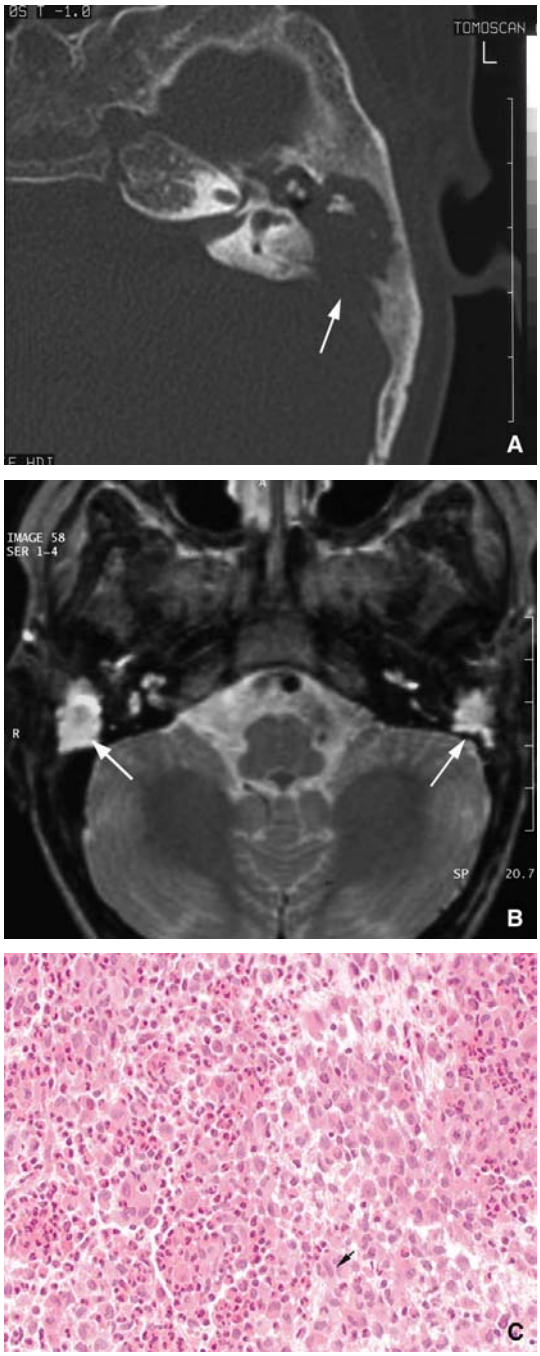

Figura 8 *Histiocitosis bilateral en un niño de 5 años.*
A. Corte axial del peñasco izquierdo: lesión del oído medio y de la pared medial del peñasco.
B. Resonancia magnética en T2, corte axial: hiperseñal de las lesiones de histiocitosis (flecha); localización bilateral.
C. Tinción hematoxilina-eosina (× 20); proliferación de células histiocíticas (células de Langerhans) de núcleo claro (flecha), entrelazadas con acúmulos de polimorfonucleares eosinófilos.

– masa hipointensa en T1 (aunque existen formas hiperintensas en T1);

– sin realce después de la administración de gadolinio, incluso en las secuencias tardías. Pueden existir realces periféricos [8], secundarios a reacciones de cuerpo extraño en la vecindad;

– señal elevada en eco de espín T2, e intermedio en eco de gradiente;

– de alta señal en secuencia de difusión (b = 1.000).

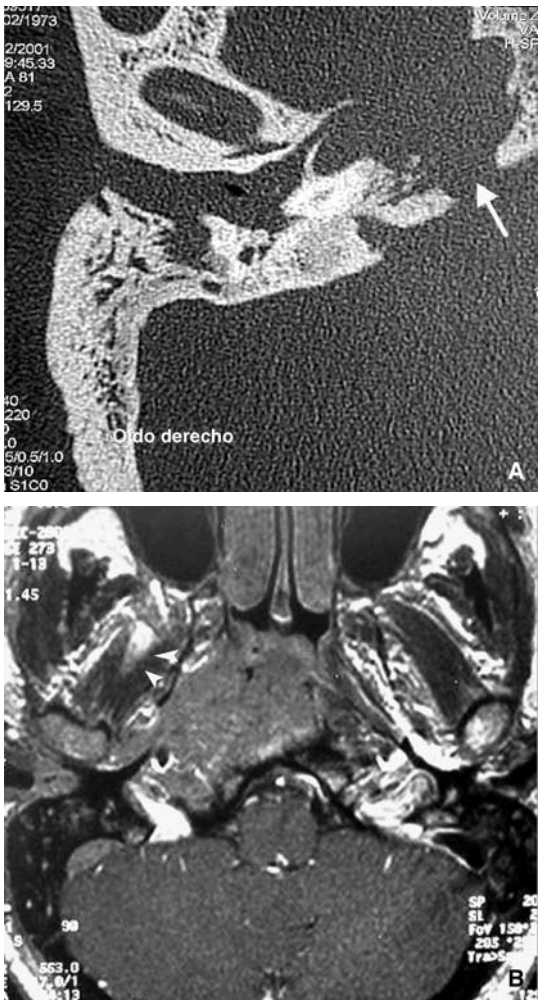

Figura 9 *Histiocitosis del adulto con afectación de los tejidos blandos adyacentes de la base del cráneo.*
A. Tomografía computarizada, corte que atraviesa el ápex petroso.
B. Resonancia magnética, corte que atraviesa la base del cráneo, secuencia potenciada en T1.
Formación de señal intermedia T1 que presenta débil realce (B), afectación lítica, multifocal (flecha, A), y afectación del ápex petroso y de la nasofaringe (puntas de flecha, B).

Lipomas

El aspecto de los lipomas en la RM es característico: formaciones que producen hiperseñal en T1, que se anula en la secuencia T1 de saturación grasa. Pueden confundirse con lesiones que captan contraste si no se realiza sistemáticamente la secuencia T1 sin contraste. Son malformaciones congénitas secundarias a inclusiones epidérmicas, que pueden localizarse en el laberinto, en el CAI y en el ángulo pontocerebeloso[9] (Fig. 11).

Otras lesiones

En el oído pueden aparecer otros tumores benignos, como adenomas, fibromas y tumores ectópicos de las glándulas salivales accesorias (Fig. 12). No presentan características específicas.

Los adenomas son debidos a la transformación glandular adenomatosa del epitelio de revestimiento de la caja. Este tumor está muy vascularizado y se realza de forma importante con el contraste, pero menos y más tardíamente que los tumores glómicos. Invade por completo el oído medio, pero su contorno suele mantenerse bien delimitado.

© 2012 Elsevier Masson SAS. Tous droits réservés. - Document téléchargé le 01/10/2012 par fraga liber (454823)

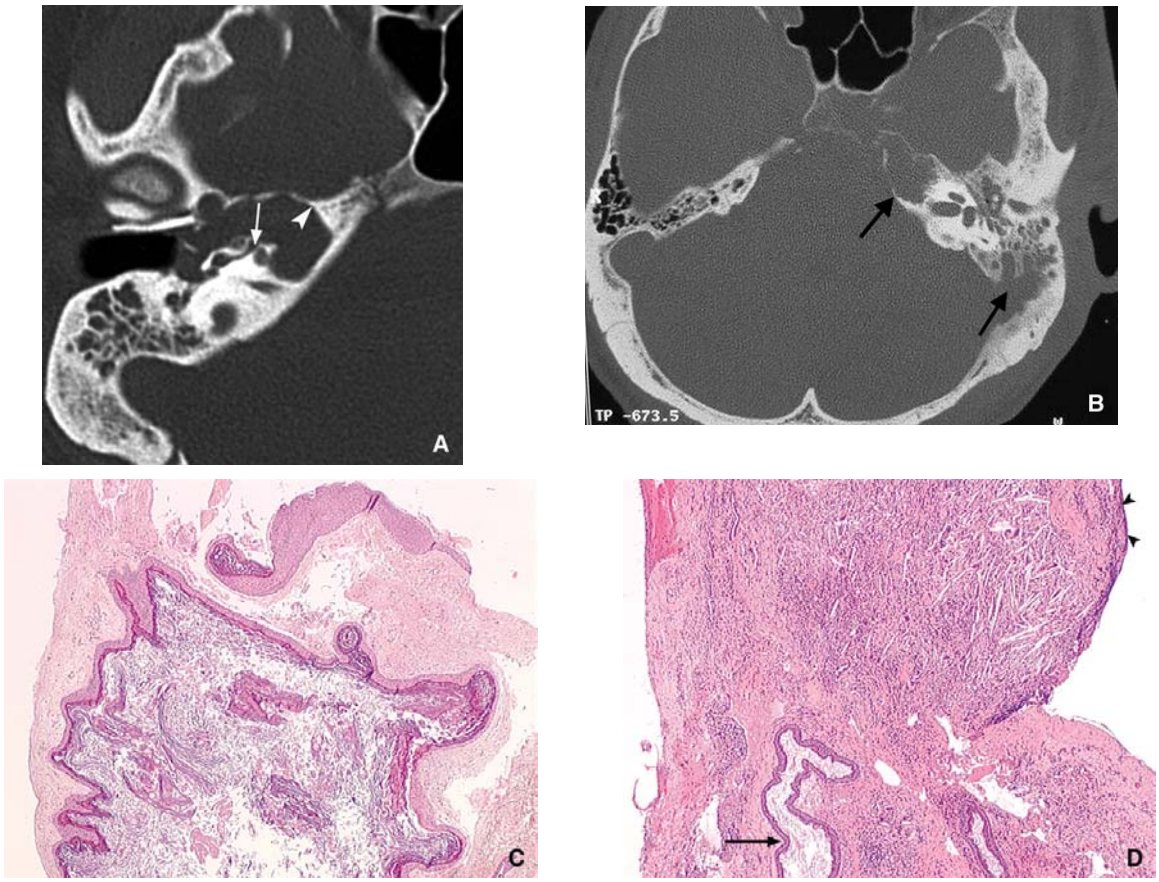

Figura 10 *Colesteatomas. Pacientes diferentes.*
A. Colesteatoma del ático anterior que se extiende al laberinto. Tomografía computarizada, corte axial. Formación expansiva, lítica, bien delimitada por esclerosis periférica, de contornos bien definidos, que se extiende al ápex petroso y que invade las celdas supralaberínticas (punta de flecha). Erosión de la espira basal (flecha).
B. Colesteatoma infectado. Tomografía computarizada, colesteatoma con extensión posterior. Lisis ósea de la pared endocraneal. Trombosis infectada asociada del seno lateral (flecha) y del ápex petroso (flecha) (síndrome de Gradénigo asociado).
C. Colesteatoma, tinción de hematoxilina-eosina (× 2,5); cavidad recubierta por epitelio escamoso queratinizado llena de láminas de queratina.
D. Oído medio, tinción de hematoxilina-eosina (× 2,5); colesteatoma (flecha) asociado a granuloma de colesterol (punta de flecha).

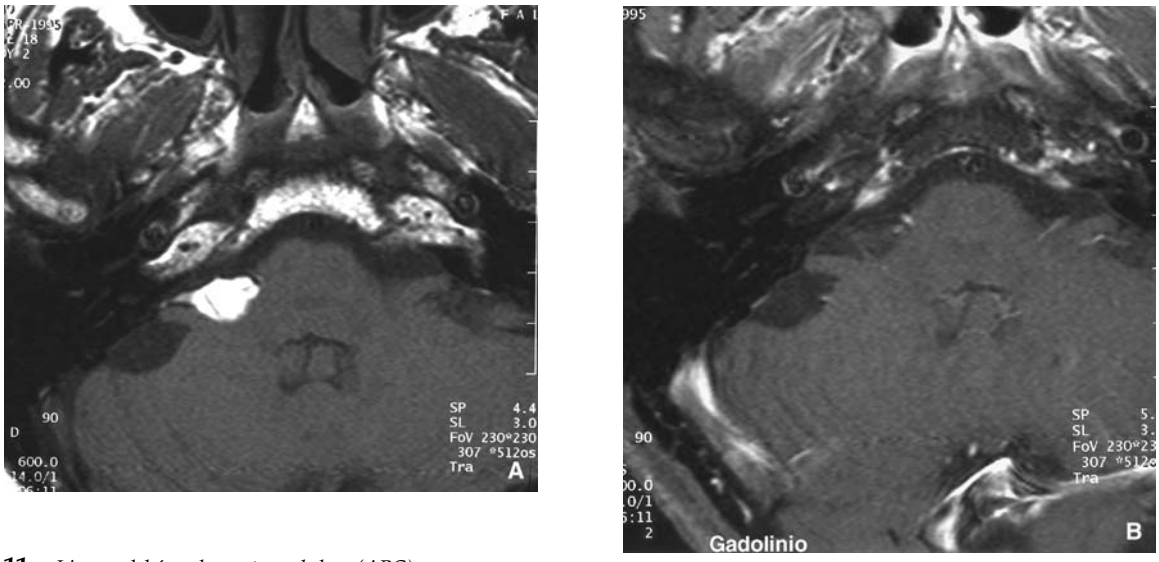

Figura 11 *Lipoma del ángulo pontocerebeloso (APC).*
A. Resonancia magnética (RM), secuencia potenciada en T1, corte axial: formación oblonga en el APC derecho, con hiperseñal en T1, que deforma el tronco cerebral.
B. RM con gadolinio y saturación grasa: desaparición completa de la señal del tumor.

Debido a su asociación con los carcinomas, resulta obligatoria su resección, así como su control posterior mediante pruebas de imagen [10].

Los tumores granulosos de células gigantes son tumores poco frecuentes, que suelen aparecer en las epífisis de los huesos largos de las extremidades. Pueden afectar al hueso

© 2012 Elsevier Masson SAS. Tous droits réservés. - Document téléchargé le 01/10/2012 par fraga liber (454823)

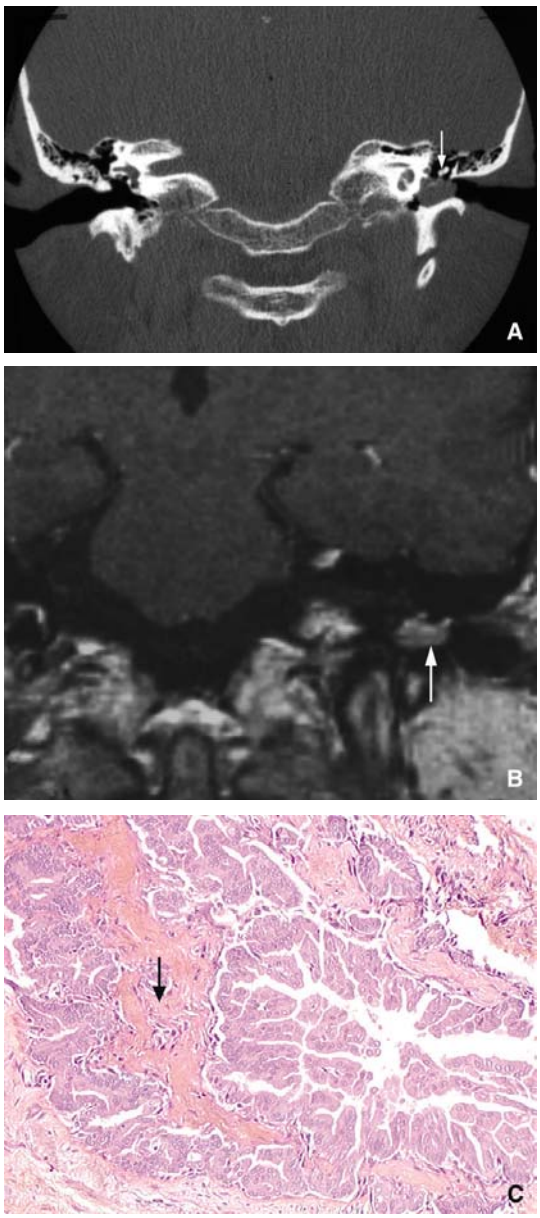

Figura 12 *Adenoma de las glándulas salivales accesorias.*
A. Tomografía computarizada, corte frontal: ocupación regular del oído medio y del oído externo que engloba el mango del martillo (flecha).
B. Resonancia magnética en T1, corte frontal, después de la inyección de gadolinio: realce lesional +++ (flecha).
C. Adenoma ceruminoso; tinción de hematoxilina-eosina (×10). Estructuras glandulares rodeadas de epitelio apocrino y por una capa de células mioepiteliales en la periferia (flecha).

temporal y al esfenoides, produciendo un síndrome de masa heterogénea que se realza de forma importante (Fig. 13). Aunque son tumores benignos, su comportamiento es agresivo y el pronóstico impreciso.

TUMORES QUE SE DESARROLLAN A LO LARGO DE LOS EJES NERVIOSOS

■ *Schwannomas*

Suelen desarrollarse a partir de la vaina de Schwann de los nervios que pasan por el CAI, pero también del nervio facial intrameático e intrapetroso y de los nervios mixtos que pasan por el orificio yugular.

Los schwannomas vestibulares suelen localizarse en el CAI. Se les denomina de forma inapropiada neurinomas del

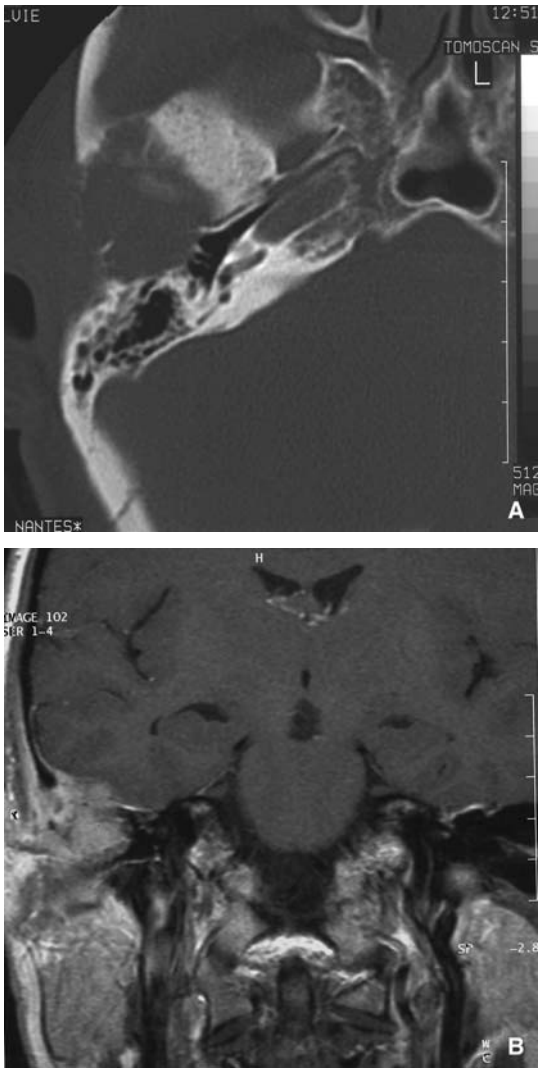

Figura 13 *Tumor de células gigantes.*
A. Tomografía computarizada, corte axial: tumor lítico del peñasco, con paredes regulares, que invade el oído medio.
B. Resonancia magnética, corte frontal en T1 después de la inyección de gadolinio: comportamiento agresivo del tumor con extensión endocraneal e invasión de la duramadre.

acústico, pero no se trata de tumores del nervio, sino que se desarrollan a partir de la vaina de Schwann, y su localización más frecuente es el nervio vestibular. Producen un síndrome de masa hipointensa en T1 y T2, que se suele realzar de forma homogénea (Fig. 14). Pueden existir componentes quísticos e incluso calcificaciones [10]. Según su extensión, los schwannomas del CAI se clasifican en cuatro estadios:

– clase 1: puramente intrameático;

– clase 2: sobrepasa el CAI;

– clase 3: desborda el CAI produciendo efecto de masa sobre el tronco cerebral;

– clase 4: desborda el CAI con efecto de masa sobre el IV ventrículo.

En contadas ocasiones, los schwannomas intralaberínticos se extienden por el CAI siguiendo los nervios vestibulares o el nervio coclear, pasan por la ventana redonda (si es coclear) u oval (si es vestibular) y se desarrollan en el oído medio (Fig. 15) [11]. En este caso, presentan el aspecto de masa sólida del oído medio cuya proximidad a la pared interna del promontorio debe hacer sospechar el diagnóstico.

© 2012 Elsevier Masson SAS. Tous droits réservés. - Document téléchargé le 01/10/2012 par fraga liber (454823)

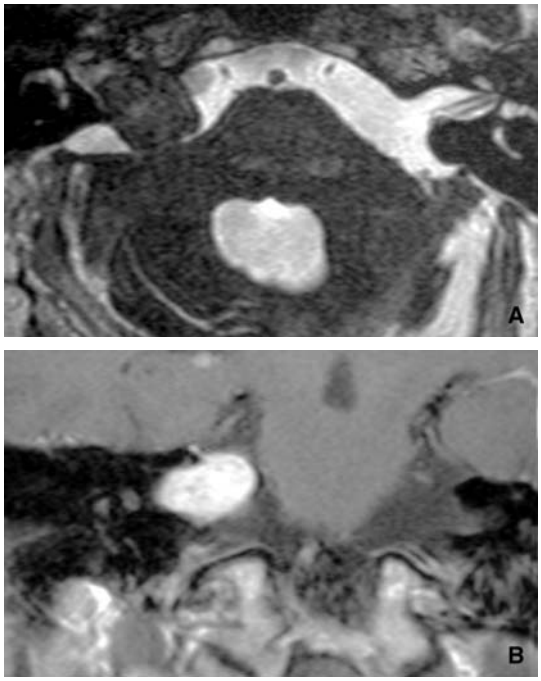

Figura 14 *Schwannoma vestibular de grado 3 con afectación laberíntica.*

A. Secuencia eco de gradiente axial, que atraviesa la parte superior del conducto auditivo interno.

B. Corte coronal en T1 con gadolinio.

Proceso expansivo que sobrepasa el porus, dejando una impronta sobre el tronco cerebral (sin efecto de masa sobre el IV ventrículo), que capta el contraste de forma homogénea, con disminución de la señal T2 del líquido endolinfático y perilinfático del oído interno.

La afectación bifocal, coclear y vestibular, es sugestiva de neurofibromatosis de tipo 2 (NF2), así como la afectación bilateral (Fig. 16).

La vigilancia de los procesos expansivos del CAI obliga a realizar su medición de forma reproducible: misma secuencia, mismo plano y mismo eje. A nivel del CAI, hay que calcular sus dimensiones en su eje mayor (flecha) (paralelo al eje mayor del peñasco) sobrepasando el porus [10, 12] y su eje transversal. En las mejores condiciones, el volumen tumoral permite vigilar la evolución del tumor en caso de abstención terapéutica. Para medir este proceso expansivo se prefiere la secuencia T1 tras administración de gadolinio, ya que permite evaluar la extensión intracanalicular mejor que la secuencia T2, interferida por la resolución del contraste.

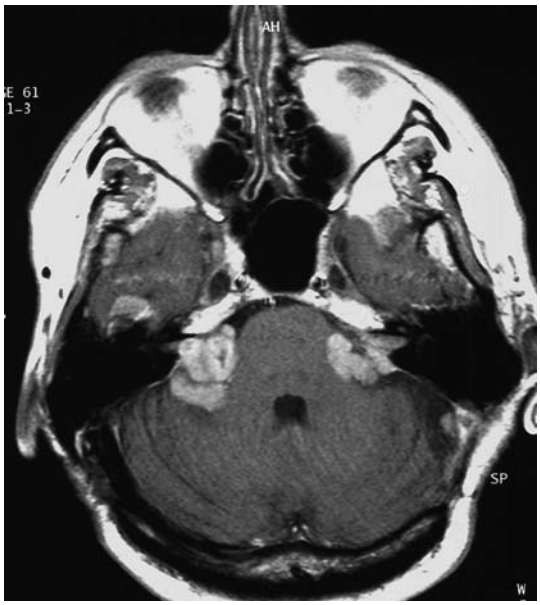

Figura 16 *Neurofibromatosis de tipo 2. Resonancia magnética, corte axial, secuencia T1 tras inyección de gadolinio. Hiperintensidad bilateral de los neurofibromas de los nervios coclear y vestibular de desarrollo fundamentalmente extracanalicular, no evolutivo.*

En caso de abstención terapéutica, se plantea el problema del seguimiento. Al principio, la mayoría suele requerir exploraciones muy próximas en el tiempo, que posteriormente se van espaciando si no aparecen datos clínicos de alerta: RM cada 6 meses el primer año, después cada 3 años y finalmente cada 5 años en caso de que no evolucione.

En los tumores menores de 20 mm no se ha conseguido establecer, hasta el momento, ninguna correlación entre el volumen tumoral y la profundidad de la hipoacusia. Esta hipoacusia de percepción es debida a la afectación del líquido endolinfático y perilinfático por el bloqueo del modiolo, manifestándose como disminución de la señal T2 de los líquidos.

Los diferentes elementos que se deben evaluar en el estudio del síndrome del CAI se resumen en el Cuadro 2.

Los schwannomas del nervio facial pueden aparecer en cualquier segmento del mismo, tanto en la porción intracanalicular o en el ganglio geniculado, como en el segmento timpánico o mastoideo (Fig. 17). Pueden extenderse incluso hacia fuera del peñasco: hacia la región

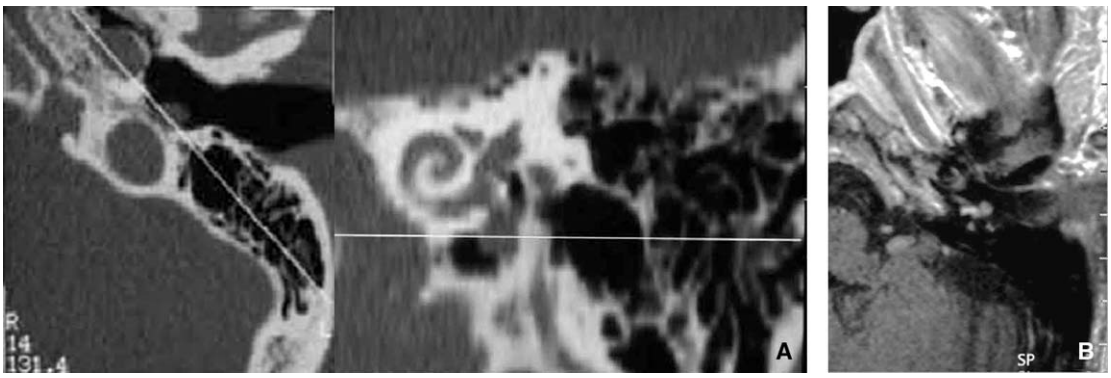

Figura 15 *Schwannoma coclear con extensión transespacial, hacia el oído medio y hacia el conducto auditivo interno a nivel del modiolo (con autorización de Journal de Radiologie)* [27].

A. Tomografía computarizada, corte reconstruido en proyección de Stenvers.

B. Resonancia magnética nuclear, corte axial T1 después de la administración de gadolinio.

Formación que capta el contraste en el hipotímpano, frente a la ventana redonda, con captación de contraste laberíntica intrameática y en el oído medio.

© 2012 Elsevier Masson SAS. Tous droits réservés. - Document téléchargé le 01/10/2012 par fraga liber (454823)

Cuadro 2. – Procesos expansivos del conducto auditivo interno: elementos que se deben evaluar mediante las pruebas de imagen.

Puntos que se deben evaluar	Detalles	Secuencias
Tamaño	En dos ejes perpendiculares siempre en la misma incidencia	T2
Componente quístico	Intratumoral : necrosis Quiste aracnoideo peritumoral	T2, TSE o eco de gradiente
Extensión		
- Por dentro	Con respecto al tronco cerebral/IVº ventrículo	TSE, eco de gradiente
- Por fuera	Modiolo/lámina cribiforme	Líquido laberíntico
Componente inflamatorio	Intensa captación de contraste	T1 gadolinio
Componente hemorrágico o graso	Hiperseñal	T1, FLAIR, eco de gradiente
Relaciones vasculares		Angio-RM venosa con gadolinio

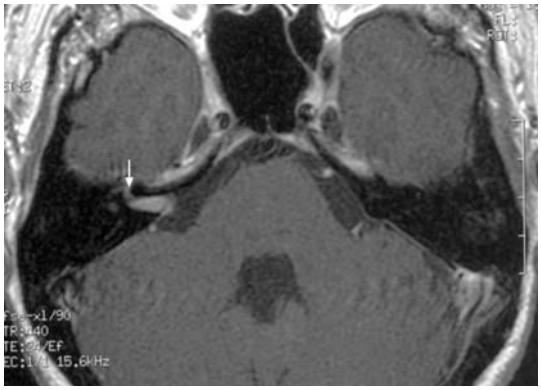

Figura 17 *Schwannoma del nervio facial. Secuencia T1 posgadolinio. Formación expansiva en el conducto auditivo interno que se extiende a lo largo del nervio facial a nivel de la porción supralaberíntica (flecha).*

parotídea o a la fosa cerebral posterior. En el oído, pueden extenderse a lo largo de las ramas del VII y de sus anastomosis adoptando un aspecto ramificado que recuerda inicialmente a la neurofibromatosis.

Esta formación expansiva en forma de «salchicha», se extiende a lo largo de extensas porciones del nervio, se realza con la administración de contraste y produce erosión ósea en su vecindad. A través del orificio estilomastoideo puede extenderse a los espacios grasos de la base del cráneo y a la glándula parótida. Así pues, la presencia de una imagen bilobulada que se desarrolla simultáneamente en la celda parotídea y en el oído medio, es muy sugestiva de schwannoma del VII (Cuadro 3).

Tumores benignos hipervasculares

Son los tumores glómicos, los hemangiomas y los hemangiopericitomas.

TUMORES GLÓMICOS

Los paragangliomas son tumores derivados de las células cromafines extrasuprarrenales de diversas localizaciones: carotídeas (75%), yugulotimpánicas (17%), del nervio vago (5%), otras: órbita, laringe, nervio facial, nervio petroso mayor y glándula parótida [13, 14].

Suelen ser tumores benignos (son malignos del 1 al 3%), de lento crecimiento, que pueden ser múltiples en el 4 al 10% de los casos. Existen formas familiares (10% de los casos) con formas múltiples en el 30% de ellas, presentando entonces penetrancia incompleta, de transmisión no ligada al sexo [15].

Son tumores no secretores (excepto el 1%), que dependiendo de su localización producen:

– masa cervical pulsátil, que en ocasiones puede provocar disfagia;

– acufenos, pulsátiles o no, pudiendo existir hipoacusia de tipo mixto;

– afectación de los últimos pares craneales, produciendo incluso el síndrome de Claude Bernard-Horner.

En las pruebas de imagen, los glomus timpánicos aparecen como lesiones hipervasculares permeables, que se suelen localizar en el hipotímpano, pudiendo bloquear la trompa de Eustaquio. Esto puede alterar la normal ventilación del oído medio y enmascarar los signos iniciales. Los glomus timpanoyugulares se caracterizan por la destrucción del oído medio asociada a la afectación del orificio yugular. La RM confirma la naturaleza vascular de la masa, que capta intensa y precozmente el contraste e invade las estructuras vecinas. La TC analiza la extensión intraósea y el aspecto del hueso invadido. La afectación del oído medio diferencia los paragangliomas yugulares de los paragangliomas timpanoyugulares (Fig. 18).

La detección de las formas múltiples puede realizarse mediante TC en caso de lesiones superiores a 5 mm (en

Cuadro 3. – Diagnóstico de lesiones del nervio facial en el oído.

Exploración tipo	TC	T1	T1 gadolinio	T2	T1 gadolinio T	Localización
Colesteatoma congénito	Lisis	Intermedia	—	Intermedia	—	OM OE Ápex
Hemangioma	Lisis Ca++ espiculado	Intermedia	+	Intermedia elevada	++	Ganglio geniculado Porus
Infiltración perineural	Ensanchamiento del canal facial vidiano	Intermedia	++	Intermedia	—	Parótida OEM Nervio petroso
Paraganglioma	Ensanchamiento del canal facial vidiano	Intermedia	++++ precoz	Intermedia	+/-	Mastoides timpánica
Schwannoma	Nervio o ensanchamiento	Intermedia	++	Intermedia	+	Mastoides OEM

OEM: orificio estilomastonideo; OM: oído medio; OE: oído externo.

© 2012 Elsevier Masson SAS. Tous droits réservés. - Document téléchargé le 01/10/2012 par fraga liber (454823)

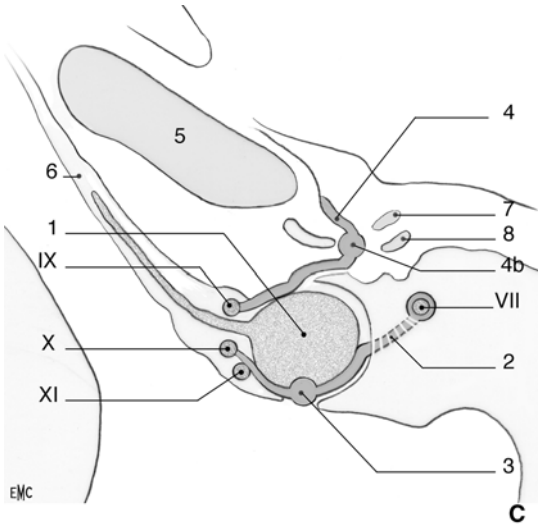

Figura 18 *Paraganglioma timpánico.*
A. Tomografía computarizada, corte frontal; se sitúa a lo largo del promontorio, sin extensión yugular.
B. Resonancia magnética tras la inyección de gadolinio y fast spin en T1. Realce muy nítido limitado al oído medio.
C. Esquema de las diferentes localizaciones de los tumores glómicos. 1. Vena yugular interna; 2. nervio de Arnold; 3. ganglio yugular posterior; 4. rama timpánica del IX; 4b. ganglio timpánico; 5. carótida interna; 6. seno petroso inferior, 7. martillo; 8. yunque; VII: nervio facial, IX: nervio glosofaríngeo. X: nervio vago; XI: nervio espinal.

Cuadro 4. – Clasificación «de Fisch» de los paragangliomas timpánicos.

A -	Afectación del oído medio
B -	Timpanoyugular
C -	Invasión infralaberíntica
D -	Extensión intracraneal (D1 <2 cm; D2 >2 cm)

función de las secuencias empleadas de forma sistemática); mientras que la angiografía convencional sigue siendo la exploración de referencia para las lesiones de pequeño tamaño. En el oído, los paragangliomas pueden localizarse en cualquier lugar donde existan quimiorreceptores (Fig. 18C).

La dificultad diagnóstica es variable, dependiendo del tamaño, de la señal y de la intensidad del realce. El estudio de extensión debe ser lo más preciso posible, ya que condiciona la indicación terapéutica.

Existen diferentes clasificaciones (Cuadro 4), especialmente con afectación mono o multicompartimental, en relación con los pedículos vasculares de estos tumores. La valoración de los tumores glómicos timpánicos se basa en:

– evaluar la extensión superior intracraneal e inferior a lo largo del canal timpánico inferior;

– distinguir las formas timpánicas de las formas timpanoyugulares (Fig. 19);

– evaluar la calidad del drenaje venoso intracraneal homolateral y contralateral.

HEMANGIOMAS

Se trata de un proceso vascular que engloba las estructuras de la vecindad y que se extiende de forma particular, perpendicular al eje nervioso [16, 17]. Los hemangiomas son tumores no encapsulados que se componen de lagunas vasculares, de tamaño variable. Se suelen diagnosticar cuando aparece parálisis facial periférica de instauración progresiva, a veces recidivante, o ante la presencia de hipoacusia aislada cuando se desarrollan en el CAI. El tratamiento consiste en su exéresis respetando el nervio facial.

En el mismo tumor pueden coexistir tres tipos histológicos:

– la forma capilar, compuesta por pequeños vasos;

– la forma cavernosa, compuesta por amplias estructuras vasculares;

– la forma osificante, formada por laminillas óseas, denominada «hemangioma osificante».

Pueden localizarse a lo largo de todo el trayecto del facial, sobre todo a nivel del ganglio geniculado o en el CAI a nivel del porus [17, 18], e incluso en el orificio yugular (Fig. 20). Algunas formas con hiperseñal espontánea son debidas a

© 2012 Elsevier Masson SAS. Tous droits réservés. - Document téléchargé le 01/10/2012 par fraga liber (454823)

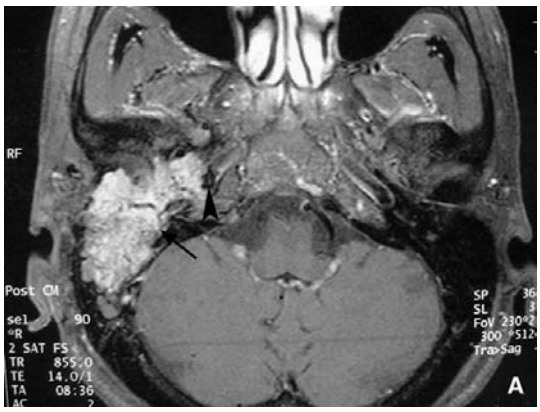

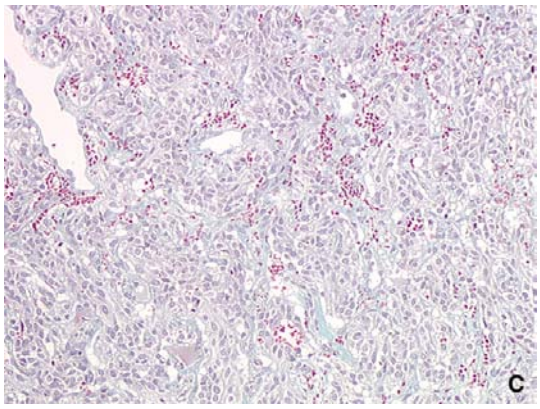

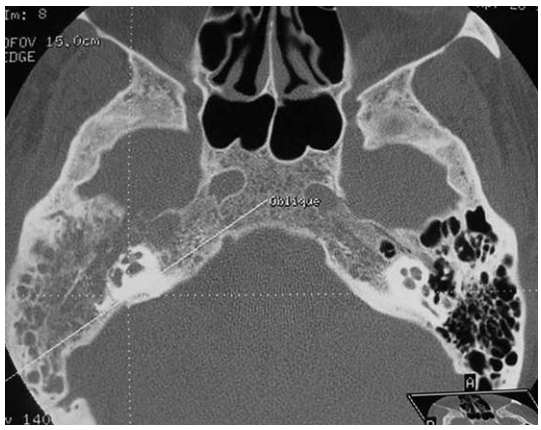

Figura 19 *Paraganglioma de tipo C (con autorización de Sauramps Editeur, Symptômes en ORL).*

A. Secuencia axial T1 postgadolinio. Intenso realce del peñasco con extensión intralaberíntica (flecha) y hacia el canal carotídeo (punta de flecha).

B. Tomografía computarizada, corte axial que pasa por el vestíbulo. Ocupación completa del peñasco con destrucción osicular. Desmineralización puntiforme.

C. Tumor del glomus timpánico. Tinción tricrómica de Masson (× 10). Nidos de células tumorales rodeados de estroma vascular de tipo capilar.

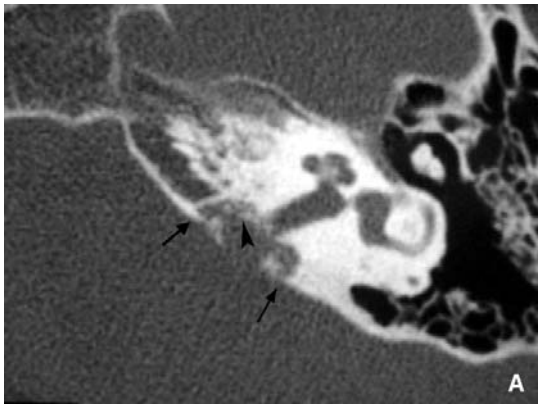

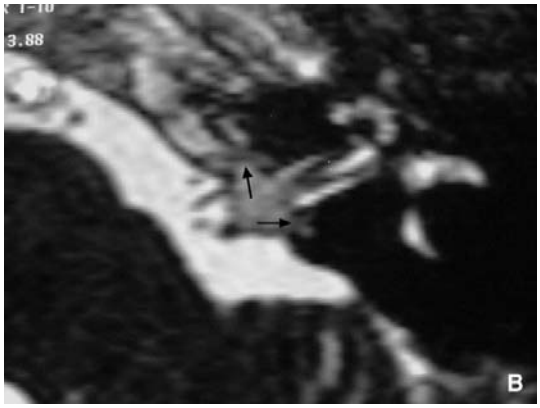

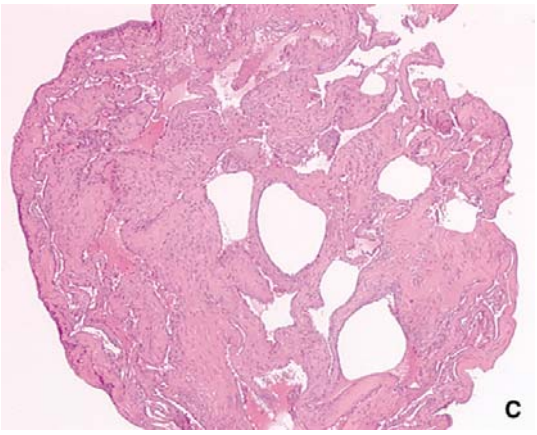

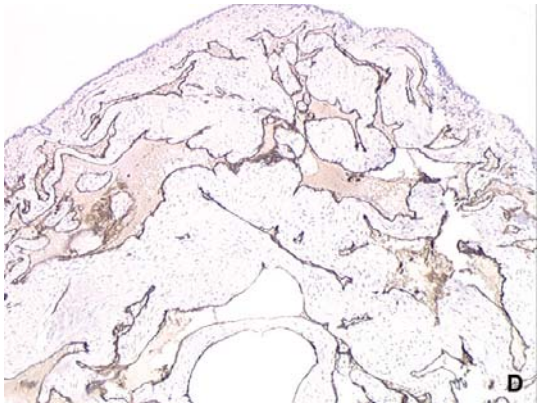

Figura 20 *Hemangioma del porus del conducto auditivo interno (con autorización de* Neuroradiology [19]*).*

A. Tomografía axial computarizada.

B. Resonancia magnética, secuencia CISS, corte axial de 1 mm que atraviesa el modiolo.

C. Tinción de hematoxilina-eosina (× 2,5). Cavidades vasculares de tamaño variable, con pared gruesa, rodeadas por una capa de células endoteliales.

D . Inmunohistoquímica. Anticuerpos CD 31, GS. Marcaje de las membranas de las células endoteliales.

Lesión transfixiante con extensión perpendicular al conducto auditivo interno (flechas), discretamente heterogénea con calcificaciones periféricas (punta de flecha), hiperintensa en T2, que engloba al paquete acusticofacial.

© 2012 Elsevier Masson SAS. Tous droits réservés. - Document téléchargé le 01/10/2012 par fraga liber (454823)

Cuadro 5. – Tumores del peñasco que presentan hiperseñal T1 espontánea.

	T1	T1 gadolinio	T2
Lipoma	+	—	Hiperseñal
Hemangioma	Heterogéneo +	+ (tejido conjuntivo)	Heterogénea
TSEL	+	— Pared	Intermedia
Mucocele	+	Anulación en saturación grasa	
Seudotumor			
-hematoma	+	—	—
-granuloma de colesterol	+/intermedia	— excepto periferia	Elevada

TSEL: tumor del saco endolinfático.

degeneración hemorrágica. Puede predominar el componente quístico, quedando oculto la masa tumoral [19] (Cuadro 5).

Existen otros tumores hipervasculares: los hemangioendoteliomas y los tumores de Kaposi, cuyas características son la infiltración ósea, la captación masiva de contraste, la distribución perivascular y la extensión meníngea [20, 21, 22, 23]. En principio son discutidas las metástasis hipervasculares (riñón, tiroides).

MENINGIOMAS

Pueden aparecer de forma aislada en la caja a partir de posibles restos de tejido meníngeo, aunque generalmente constituyen la extensión inferior de un meningioma de la fosa temporal. Apoyan este diagnóstico las siguientes características (Fig. 21):

- la extensión intra y extracraneal;
- la hiperostosis ósea;
- la distribución difusa;
- el intenso realce;
- el engrosamiento de las meninges de la vecindad.

TUMORES DEL SACO ENDOLINFÁTICO

Por lo general, se suelen diagnosticar en el curso de la enfermedad de von Hippel-Lindau [19]. Se trata de un adenocarcinoma papilar de bajo grado. El tumor se localiza de forma característica en medio de la cara endocraneal del peñasco, extendiéndose hacia la mastoides y el espacio extradural (Fig. 22). Su señal es muy típica: síndrome de masa con componentes quísticos hiperintensos en T1, con zonas centrales lineales, serpiginosas en T1, que traducen la hipervascularización, con intenso relace a nivel del brote tisular. La hiperseñal en T1 de los componentes quísticos es frecuente, y se debe a los repetidos episodios de hemorragia y a los componentes paramagnéticos residuales. Su gravedad deriva de la extensión hacia el compartimiento intracraneal siguiendo los ejes vasculares [24, 25]. La localización del tumor en el saco endolinfático puede permitir el descubrimiento de la enfermedad de von Hippel-Lindau.

Tumores malignos

METÁSTASIS ÓSEAS

Pueden presentarse en cualquier localización, pero son más frecuentes en la base del cráneo, particularmente en el orificio yugular, donde rápidamente repercuten sobre los nervios mixtos. Cuando se buscan, su diagnóstico es fácil: síndrome de masa [26], con carácter lítico, de contorno mal delimitado, única o múltiple, señal hipointensa en T1 e

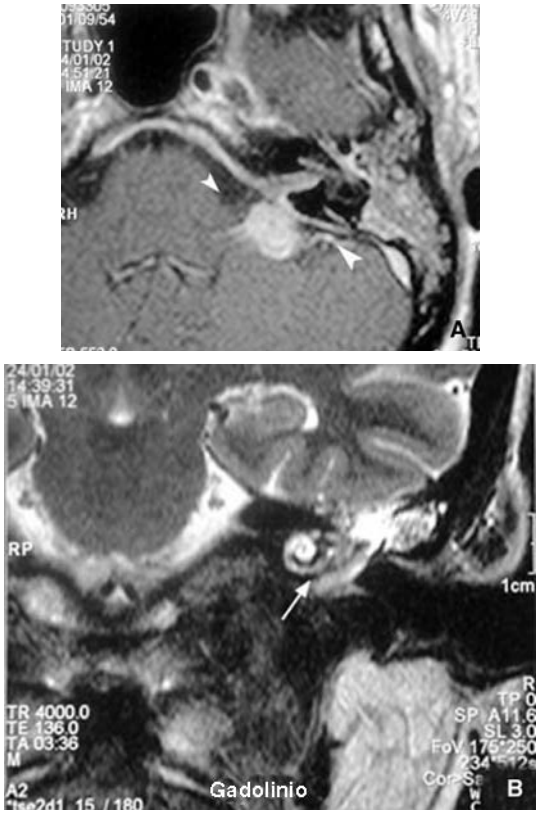

Figura 21 *Meningioma del orificio yugular extendido al oído medio. Sordera brusca (con autorización de Sauramps Editeur, Symptômes en ORL).*
A. Resonancia magnética (RM), secuencia potenciada en T1.
B. RM, secuencia potenciada en T2 coronal.
Formación con señal hipointensa en T2 que ocupa el orificio yugular, el hipotímpano (flecha), con masivo realce tras el contraste, que invade el laberinto, el conducto auditivo interno y el ángulo pontocerebeloso (APC). Captación de contraste lineal en las meninges del APC y de la región del saco endolinfático (punta de flecha). Ocupación de la mastoides que capta el contraste en forma de hiperseñal en T2 debido a la inflamación reactiva.

intermedia en T2, que se relaza tras la inyección de gadolinio, y que presenta hiposeñal en la secuencia de difusión (b = 1.000) [27].

CARCINOMA EPIDERMOIDE DEL CONDUCTO AUDITIVO EXTERNO

Aparece en la TC como proceso ocupante de espacio mal delimitado, que suele captar el contraste de forma heterogénea y que infiltra las partes blandas del CAE (Fig. 23). La TC concreta el aspecto de las lesiones óseas, que se manifiestan como lesiones líticas que aparecen en la mastoides y en las paredes del CAE y de la articulación temporomandibular. Además, esta exploración permite

© 2012 Elsevier Masson SAS. Tous droits réservés. - Document téléchargé le 01/10/2012 par fraga liber (454823)

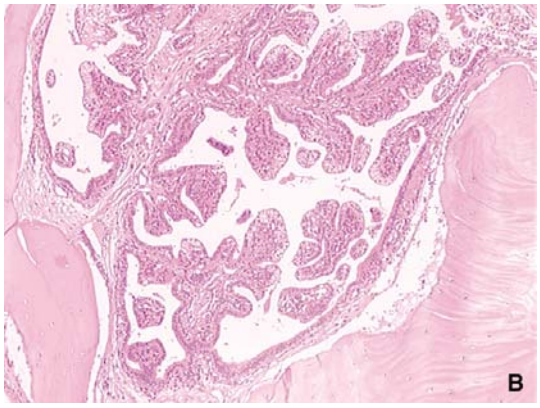

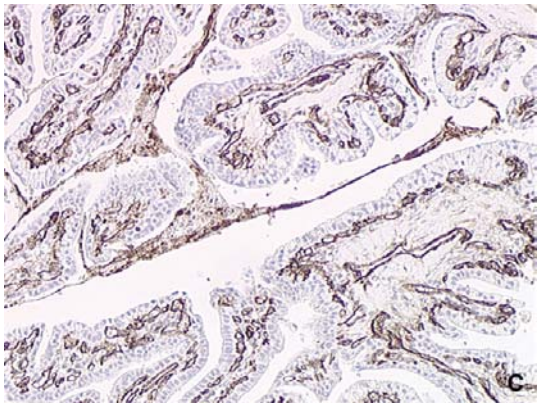

Figura 22 *Adenoma papilar del peñasco.*
A. Secuencia CISS axial que pasa por el conducto auditivo interno (CAI). Formación heterogénea (flechas), multilocular, con celdillas con hiperseñal, rodeada de un halo de hiposeñal, situado en la cara endocraneal del peñasco, que se prolonga hacia al CAI, comprimiendo el paquete acusticofacial.
B. Tinción de hematoxilina-eosina (× 5). Proliferación de las vegetaciones papilares tapizadas por epitelio cilíndrico de citoplasma claro, centradas sobre un delgado eje conjuntivo-vascular.
C. Inmunohistoquímica. Anticuerpos CD 31 (× 10). Marcaje de las células de la periferia de la capa epitelial que rodea a las vegetaciones.

identificar la posible extensión del tumor hacia el canal carotídeo, el golfo yugular o incluso hacia la fosa infratemporal y la rinofaringe (Fig. 23). Ante una ocupación del oído medio, resulta difícil determinar si se trata de una invasión tumoral, de un remanente inflamatorio o simplemente de un derrame líquido.

Posteriormente la RM es la prueba de elección para precisar la extensión hacia las partes blandas (conducto cartilaginoso, pabellón auricular, piel y músculo temporal) y la presencia de adenopatías temporales o intraparotídeas casi constantes, al igual que las relaciones del tumor con el nervio facial.

METÁSTASIS LEPTOMENÍNGEAS

Son muy poco frecuentes. Estos tumores se sospechan, además de la clínica, porque producen afectación simultánea de varios nervios y sus bordes ofrecen la imagen de contorno «espiculado» (Fig. 24). Su rápida evolución, la aparición de otras lesiones y el estudio citológico del líquido cefalorraquídeo permiten su diagnóstico.

RABDOMIOSARCOMA

Son tumores de origen epitelial, frecuentes en el niño, que suelen invadir el peñasco en su totalidad. Se muestran relativamente hiperintensos en T2, de señal intermedia en T1, y con realce importante tras el gadolinio.

Seudotumores

OTITIS EXTERNA NECROSANTE

Antiguamente se denominaba otitis externa maligna, pero lo único maligno que tenía era el nombre. Consiste en la afectación infecciosa del peñasco u osteítis de la base del cráneo. En la tomografía computarizada constituye un proceso característico, ya que se extiende por los espacios grasos de la base del cráneo y el espacio carotídeo, a lo largo de los vasos, al espacio parotídeo a lo largo del VII, hacia la articulación temporomandibular, por la fosa infratemporal, hacia la nasofaringe y finalmente hacia el clivus y el lado contralateral. La RM muestra, mejor que la TC, la infiltración ósea, que se visualiza como hiposeñal T1/T2 que se realza con el gadolinio (Fig. 25). La normalización de la señal de la médula ósea, aunque es tardía, representa el mejor criterio de curación.

GRANULOMAS DE COLESTEROL

Son lesiones del oído medio o del ápex petroso (Fig. 26) bien delimitadas, que suelen descubrirse de forma fortuita al no producir otros síntomas que los derivados de la afectación de las estructuras vecinas. Son secundarios a alteraciones de la ventilación de las celdas mastoideas. Aparecen como señal alta o intermedia en T1, sin gadolinio. Se debe establecer el diagnóstico diferencial con el condroma de la base. En este caso, el signo discriminante más importante es el realce intratumoral. También deben diferenciarse de las retenciones espesas; hablan a su favor el aspecto rectilíneo o inflado de las paredes y la persistencia de tabiques internos.

OTROS TUMORES INFLAMATORIOS

Se trata de lesiones de origen desconocido, posiblemente secundarias a traumatismos menores o a la irritación repetida por el tabaco o por la inhalación de cocaína.

La tuberculosis ORL puede afectar al peñasco; la alteración suele ser bilateral y origina lesiones de señal intermedia en T2 que se realzan con el contraste.

PROCESOS EXPANSIVOS DE LA ARTICULACIÓN TEMPOROMANDIBULAR

Todas las afecciones tumorales de la articulación temporomandibular pueden invadir el peñasco por vecindad; especialmente las lesiones seudotumorales, tanto si se trata de artritis, como de sinovitis vellonodular (que presenta el típico aspecto de «seudotumor» con hiposeñal en el conjunto de las secuencias, más marcada en T2 eco de gradiente, debido a la presencia de hemosiderina).

© 2012 Elsevier Masson SAS. Tous droits réservés. - Document téléchargé le 01/10/2012 par fraga liber (454823)

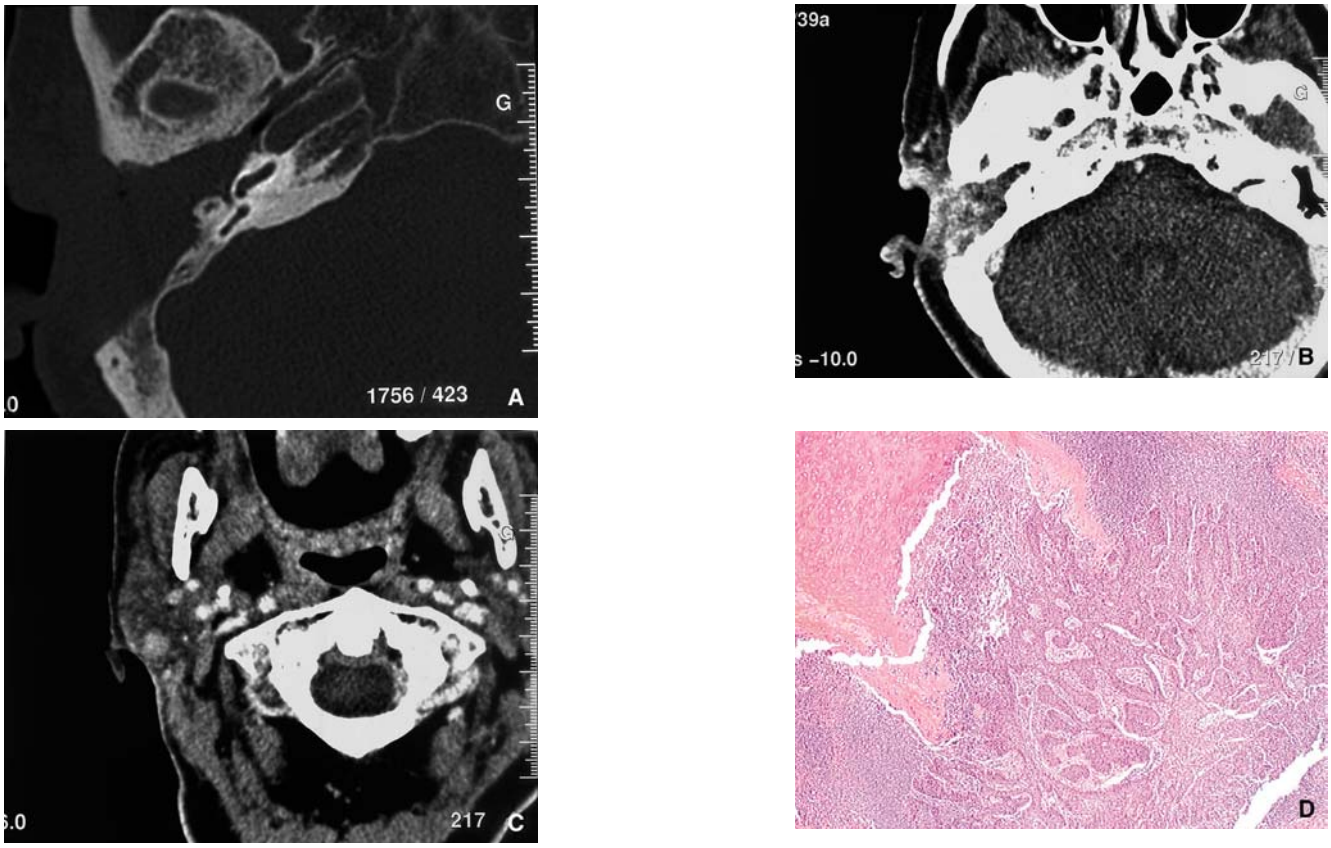

Figura 23 *Recidiva de un carcinoma epidermoide del conducto auditivo externo intervenido.*
A. Tomografía computarizada, corte axial (filtro óseo). Buenos límites de la cavidad operatoria, ocupación del oído externo y medio.
B, C. Tras la inyección de contraste, realce de la ocupación (B) y visualización de una adenopatía intraparotídea (~ 8 mm de diámetro).
D. Tinción de hematoxilina-eosina (×20). Proliferación de vegetaciones papilares tapizadas por epitelio cilíndrico de citoplasma claro, centradas sobre un delgado eje conjuntivo-vascular.

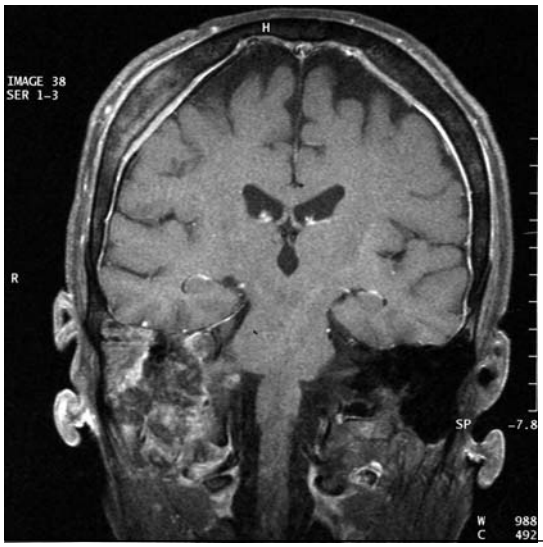

Figura 24 *Metástasis del peñasco (cáncer de próstata). Resonancia magnética, corte frontal en T1 con gadolinio. Realce heterogéneo y destrucción del peñasco derecho, afectación de la bóveda y «meningitis carcinomatosa».*

Conclusión

Gracias a las pruebas de imagen, el diagnóstico de los procesos ocupantes del peñasco ha progresado considerablemente, tanto en lo que respecta a su valoración (localización, aspecto, señal), como en el estudio de su extensión con respecto a las estructuras nobles (nervio facial, oído interno, vena yugular interna, carótida interna, meninges y espacio extradural).

Figures 25, 26 et Références ➤

© 2012 Elsevier Masson SAS. Tous droits réservés. - Document téléchargé le 01/10/2012 par fraga liber (454823)

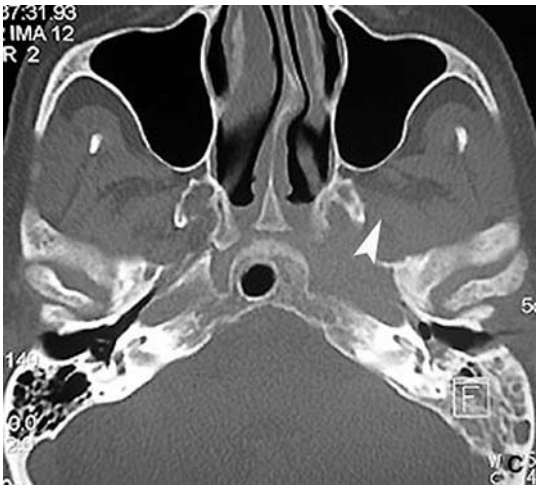

Figura 25 *Osteomielitis de la base del cráneo por aspergilosis complicada con oclusión séptica de la carótida interna. Paciente de 75 años, diabético no insulinodependiente, en tratamiento por insuficiencia renal, que ingresa por presentar coma febril con parálisis facial. Antecedentes de otitis externa derecha intervenida (con autorización de Sauramps Editeur, Urgences ORL).*

A. Resonancia magnética (RM), secuencia potenciada en T1, corte axial de la nasofaringe.

B. RM de la base del cráneo, secuencia potenciada en T1 con gadolinio, corte axial de la nasofaringe.

C. Tomografía computarizada del oído. Osteólisis difusa de la base del cráneo que afecta al timpanal infrapetroso (punta de flecha). Afectación asociada de los tejidos blandos de la base.

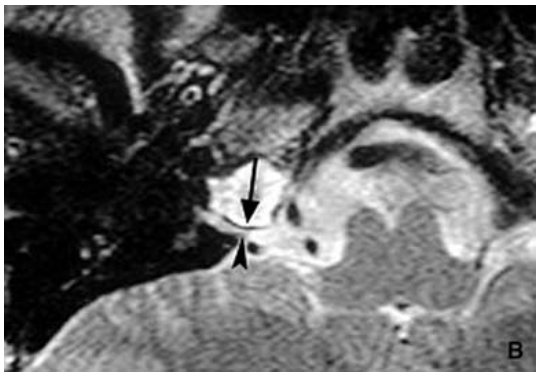

Figura 26 *Sordera brusca, granuloma del ápex petroso.*

A. Resonancia magnética (RM), corte axial potenciado en T1 con gadolinio y saturación de grasa.

B. RM, corte axial potenciado en T2. Formación expansiva de alta señal en T2, hipointensa en T1, que deforma la cortical ósea vecina (flecha) cerca del trayecto del acueducto de la cóclea (punta de flecha) y que presenta realce en la periferia.

© 2012 Elsevier Masson SAS. Tous droits réservés. - Document téléchargé le 01/10/2012 par fraga liber (454823)

Bibliografía

[1] Davis TC, Thedinger BA, Green GM. Osteomas of the internal auditory canal: a report of two cases. *Am J Otol* 2000; 21: 852-856

[2] Yang C, Qiu WL. Osteoid osteoma of the eminence of the temporomandibular joint. *Br J Oral Maxillofac Surg* 2001; 39: 404-406

[3] Jackler RK, Parker DA. Radiographic differential diagnosis of petrous apex lesions. *Am J Otol* 1992; 13: 561-574

[4] Varvares MA, Cheney ML, Goodman ML, Ceisler E, Montgomery WW. Chondroblastoma of the temporal bone. Case report and literature review. *Ann Otol Rhinol Laryngol* 1992; 101: 763-769

[5] Brown EW, Megerian CA, McKenna MJ, Weber A. Fibrous dysplasia of the temporal bone: imaging findings. *AJR Am J Roentgenol* 1995; 164: 679-682

[6] Angeli SI, Luxford WM, Lo WW. Magnetic resonance imaging in the evaluation of Langerhans histiocytocis of the temporal bone: case report. *Otolaryngol Head Neck Surg* 1996; 114: 120-124

[7] Robert Y, Carcasset S, Rocourt N, Hennequin C, Dubrulle F, Lemaitre L. Congenital cholesteatoma of the temporal bone: MR findings and comparison with CT. *AJNR Am J Neuroradiol* 1995; 16: 755-761

[8] Gualdi GF, Di Biasi C, Trasimeni G, Pinsi A, Vignati A, Maira G. Unusual MR and CT appearence of an epidermoid tumor. *AJNR Am J Neuroradiol* 1991; 12: 771-772

[9] Dahlen RT, Johnson CE, Harnsberger HR, Biediger CP, Syms CA, Fischbein NJ et al. CT and MR imaging characteristics of intravestibular lipoma. *AJNR Am J Neuroradiol* 2002; 23: 1413-1417

[10] Veillon F, Riehm S, Moulin G, Roedlich MN, Blonde E, Tongio T. Imagerie des tumeurs et pseudotumeurs de l'oreille. *J Radiol* 1999; 80: 1795-1806

[11] Neff BA, Willcox TOJr, Sataloff RT. Intralabyrinthine schwannomas. *Otol Neurotol* 2003; 24: 299-307

[12] Deux JF, Marsot-Dupuch K, Ouayoun M, Tran Ba Huy P, Sterkers JM, Meyer B et al. Slow-growing labyrinthine masses: contribution of MRI to diagnosis, follow-up and treatment. *Neuroradiology* 1998; 40: 684-689

[13] Glastonbury CM, Davidson HC, Harnsberger HR, Butler J, Kertesz TR, Shelton C. Imaging findings of cochlear nerve deficiency. *AJNR Am J Neuroradiol* 2002; 23: 635-643

[14] Jackson CG, Welling DB, Chironis P, Glasscock ME3rd, Woods CI. Glomus tympanicum: tumors contemporary concepts in conservation surgery. *Laryngoscope* 1989; 99: 875-884

[15] Rao AB, Kueller KK, Adair CF. Paragangliomas of the head and neck. *Radiographics* 1999; 19: 1605-1632

[16] Petrus LV, Lo WM. Primary paraganglioma of the facial nerve canal. *AJNR Am J Neuroradiol* 1996; 17: 171-174

[17] Reeck JB, Yen TL, Szmit A, Cheung SW. Cavernous hemangioma of the external ear canal. *Laryngoscope* 2002; 112: 1750-1752

[18] Friedman O, Neff BA, Willcox TO, Kenyon LC, Staloff RT. Temporal bone hemangiomas involving the facial nerve. *Otol Neurotol* 2002; 23: 760-766

[19] Petit-Lacour MC, Marsot-Dupuch K, Hadj-Rabia M, Sterkers O, Bobin S, Doyon D et al. Hemangioma of the porus acusticus. Impact of imaging studies: case reports. *Neuroradiology* 2001; 43: 1102-1107

[20] Lo WW. Intratemporal vascular tumors: evaluation with CT. *Radiology* 1986; 159: 181-185

[21] Lalaji TA, Haller JO, Burgess RJ. A case of head and neck Kaposi form hemangioendothelioma simulating a malignancy on imaging. *Pediatr Radiol* 2001; 31: 876-878

[22] Ibarra RA, Kesava P, Hallet KK, Bogaev C. Hemangioendothelioma of the temporal bone with radiologic findings resembling hemangioma. *AJNR Am J Neuroradiol* 2001; 22: 755-758

[23] Sarac S, Koybasi S, Kaya S. Transmaxillary excision of a rare cavernous hemangioma of the infratemporal fossa. *Ear Nose Throat J* 2000; 79: 448-449

[24] Lo WW, Applegate LJ, Carberry JN, Solti-Bohman LG, House JW, Brackmann DE et al. Endolymphatic sac tumors: radiological apparence. *Radiology* 1993; 189: 199-204

[25] Mafee MF, Valvassori GE, Kumar A, Samett E, Inoue Y, Choi K et al. Tumors and tumor like conditions of the middle ear and of the mastoid : role of CT and MRI. *Otolaryngol Clin North Am* 1988; 21: 349-375

[26] Marsot-Dupuch K, Gayet-Delacroix M. Imaging of the cochleo-vestibular system. *J Radiol* 1999; 80: 351-362

[27] Heilbrun ME, Salzman KL, Glastonbury CM, Harnsberger HR, Kennedy RJ, Shelton C. External auditory cholesteatoma clinical and imaging spectrum. *AJNR Am J Neuroradiol* 2003; 24: 751-756

© 2012 Elsevier Masson SAS. Tous droits réservés. - Document téléchargé le 01/10/2012 par fraga liber (454823)

© 2012 Elsevier Masson SAS. Tous droits réservés. - Document téléchargé le 01/10/2012 par fraga liber (454823)